

P. Schneider¹, P. Gehrke²

Langzeitergebnisse implantologischer Pfeilervermehrung im reduzierten Restgebiss mittels präfabrizierter Doppelkronen*

Ziel: Ziel dieser Untersuchung war die Evaluation eines implantologischen Versorgungskonzepts zur Verbesserung der Ausgangssituation für eine Hybridprothetik durch die Erhöhung der Zahl der Verankerungselemente vor allem bei älteren Patienten.

Material und Methoden: Grundlage der kontrollierten Beobachtung bildeten 29 Patienten aus privater Praxis bei denen 89 Implantate im Sinne einer Pfeilervermehrung inseriert wurden. Bei einem mittleren Follow-up von 33,2 Monaten (Minimum sieben Monate; Maximum 72 Monate) wurden folgende klinische Erfolgskriterien untersucht: Verweildauer der Implantate bzw. natürlichen Pfeilerzähne, sowie die Reparaturbedürftigkeit der Prothetik.

Ergebnisse: Im Follow-up kam es zu einer Implantatverlustrate von 2,2 % und einer Verlustrate natürlicher Pfeilerzähne von 5,7 %. Bezüglich der Reparaturbedürftigkeit trat bei fünf Patienten (17,2 %) ein Kappchenverlust auf. Insgesamt mussten bei diesen Patienten elf Kappchen wieder einpolymerisiert werden (12,4 % von 89 inserierten SynCone-Kappchen).

Diskussion: Die Ergebnisse zeigen, dass die untersuchte Methode eine erfolgreiche Möglichkeit zum dauerhaften Erhalt bestehender konventioneller Prothetik durch Integration von Implantaten darstellt. Darüber hinaus sind auch das Kosteneinsparpotential und die hohe prothetische Planungssicherheit im Falle eines Pfeilerverlusts positive Aspekte des dargestellten Behandlungskonzepts, dessen Einfachheit die Anwendbarkeit speziell in der geriatrischen Hybridprothetik ermöglicht.

Zusammenfassung: Das Konzept der implantologischen Pfeilervermehrung bewährt sich im Besonderen im stark reduzierten Restgebiss, wenn die Wertigkeit der natürlichen Pfeiler und die Verteilung des Restzahnbestandes statisch ungünstig sind.

Schlüsselwörter: Implantat-Pfeilervermehrung, Doppelkronensystem, Hybridprothetik, SynCone

Long-term results of increase of implants in the reduced partially edentulous arch with a prefabricated telescopic system*

Objective: The aim of this analysis was the evaluation of an implant-supported restorative concept to improve the initial situation for a hybrid prosthesis in order to increase the number of anchoring elements especially in elder patients.

Material and methods: Twenty-nine patients were enrolled in the survey. They were restored with 89 implants for strategic abutment multiplication. The following clinical success criteria were studied during a mean follow-up period of 33.2 months: residual time of implants and natural tooth abutments as well as the need for repairing the overdenture.

Results: An implant loss rate of 2.2 % and 5.7 % for teeth, respectively, were registered during follow-up. In addition, the radiographs showed no signs of bone resorption, both around the implants and the natural abutments. Five patients (17.2 %) required adjustment of the prosthesis due to loss of the cap. In total, eleven caps had to be polymerized again. This affected 12.4 % of the 89 SynCone caps inserted.

Discussion: The results have shown that the technique described represents a successful option for the long-term preservation of existing conventional prostheses due to the integration of strategically placed implants. In addition, the high planning safety of the prosthesis and the cost-saving factor are positive aspects of the presented treatment concept. Because of its simplicity, it is especially used in geriatric hybrid prosthetics.

Summary: The concept of strategic abutment multiplication has proven itself in the severely reduced natural dentition in case the natural abutments and the distribution of the residual teeth are statically unfavourable.

Keywords: Implant-abutment increase, double-crown-system, hybrid-prosthetics, SynCone

¹ Zahnarztpraxis Schneider und Partner, Quinckestr. 27-29, 69120 Heidelberg

² Praxis Prof. Dhom & Partner, Bismarckstr., 67059 Ludwigshafen

* Dieser Artikel enthält Ergebnisse und Auszüge aus der Master-These von Peter Schneider, Master of Science in Oral Implantology (M.Sc.), Steinbeis-Hochschule, Berlin.

¹ Praxis Schneider and Partner, Quinckestr. 27-29, 69120 Heidelberg

² Praxis Prof. Dhom & Partner, Bismarckstr., 67059 Ludwigshafen

* This article includes results and extracts from the master's thesis by Peter Schneider, Master of Science in Oral Implantology (M.Sc.), Steinbeis University, Berlin.

Einleitung

Die prothetisch-funktionelle Rehabilitation mit Implantaten stellt gerade bei der Behandlung des teilbezahnten Patienten eine wichtige Therapiealternative zur herkömmlichen Hybridprothetik dar [2, 10, 12, 28]. Ein reduzierter Restzahnbestand muss nicht notwendigerweise mit Deckprothesen versorgt werden [2, 11, 18, 28]. In vielen Fällen ist eine festsitzende Prothetik möglich. Dazu müssen jedoch häufig umfangreiche Therapieverfahren wie die geführte Hart- oder Weichgewebsregeneration vorgenommen werden, bevor mit der eigentlichen Implantation begonnen werden kann. In weiteren Schritten folgen gegebenenfalls noch Weichgewebskorrekturen. Dadurch werden die Dauer und die Komplexität der Therapie deutlich gesteigert, häufig mit der Folge erhöhter Behandlungskosten für den Patienten [25]. Alternativ kann aber auch eine grazile Hybridprothetik mit einer begrenzten Anzahl von Implantaten in Verbindung mit verbliebenen natürlichen Pfeilerzähnen hergestellt werden [10, 15, 20]. Die Implantate werden dabei so inseriert, dass eine gleichmäßige, bilaterale Abstützung der Prothetik gewährleistet ist. Unter Berücksichtigung biomechanischer Grundsätze können Disbalancen weitgehend ausgeschlossen werden, die zwangsläufig zu einem weiteren Zahnverlust führen würden. Ein Implantatsystem sollte folgende Anforderungen erfüllen bzw. Versorgungsmöglichkeiten erlauben, um ein Implantatkonzept mit Pfeilervermehrung zu ermöglichen:

1. Universelle Anwendbarkeit bei Sofort- oder Spätimplantation.
2. Maximale Primärstabilität auch bei minderer Knochenqualität.
3. Möglichkeit prothetische Restaurationen zu erweitern, einschließlich Implantate und natürliche Zähne zu kombinieren.
4. Konische Implantataufbauten als singuläre, primär unverblockte Verankerungselemente wie z.B. konische Doppelkronensysteme.
5. Wirtschaftlichkeit.

Die vorliegende Arbeit untersucht unter Berücksichtigung der oben genannten Anforderungen die klinische Anwendung und die Vorhersagbarkeit des Langzeiterfolges mit dem Ankylos Implantat-System (Dentsply Friadent, Mannheim) [6, 15, 16, 18]. Ziel der Untersuchung war die retrospektive Auswertung der klinischen Erfolgsrate nach implantologischer Pfeilervermehrung im reduzierten Zahnbestand mit einem präfabrizierten Doppelkronensystem. Die klinische Erfolgsrate wurde anhand der Verweildauer der Implantate bzw. der natürlichen Pfeilerzähne ermittelt. Außerdem wurde die Reparaturbedürftigkeit der Hybridprothetik untersucht.

Material und Methode

Patientenkollektiv

Die kontrollierte Beobachtung basiert auf der Auswertung von 29 Patienten aus privater Praxis mit einer bestehenden Teilprothetik des Ober- oder Unterkiefers auf natürlichen Zähnen. Diesen wurden im Sinne einer implantologischen Pfeilervermehrung zwischen Oktober 2000 und Juni 2005 89 Ankylos-Implantate (Dentsply-Friadent, Mannheim) inseriert, die pro-

Introduction

A functional rehabilitation with implants is an important therapeutic alternative to conventional hybrid prosthodontics, particularly in the treatment of the partially edentulous patient [2, 10, 12, 28]. A reduced dentition does not necessarily require a restoration with overdentures [2, 11, 18, 28]. In many cases fixed restorations are possible. However, this frequently requires a complex treatment, such as guided regeneration of hard and soft tissues prior to the actual implant placement. Soft tissue corrections may also be required in subsequent stages. This significantly increases the duration and complexity of the treatment, and frequently involves increased treatment costs for the patient [25]. However, as an alternative, a slender hybrid superstructure can be fabricated with a limited number of supporting implants in combination with remaining natural teeth [10, 15, 20]. The implants are placed strategically to ensure even bilateral support of the prosthesis. Imbalances that would certainly result in further loss of teeth can be largely prevented by taking basic biomechanical principles into consideration. An implant system should meet the following requirements and offer the necessary restoration options:

1. Universally applicable for strategic abutment multiplication for immediate or late implant placement.
2. Maximum primary stability, even in cases of reduced bone quality.
3. Option for extending existing prosthetic restorations, including combining implants and teeth.
4. Tapered implant abutments as singular, primary unsplinted retentive components such as tapered telescopic systems.
5. Economy.

Taking the above mentioned requirements into account, this survey investigated the clinical application and predictability for long-term success with the Ankylos implant system (Dentsply Friadent, Mannheim) [6, 15, 16, 18]. The goal of the investigation was the retrospective evaluation of the success rate after strategic abutment increase in the reduced dentition with a prefabricated telescopic system. The clinical success was evaluated by survival rate of the implants and the need for repairing the prosthesis.

Material and method

Patient collective

The controlled observation is based on the evaluation of 29 patients from private practice with an existing partial denture on natural teeth in the maxilla and mandible. 89 Ankylos implants (Dentsply-Friadent, Mannheim) were placed in these patients as part of an abutment increase between October 2000 and June 2005. The mean observation range was

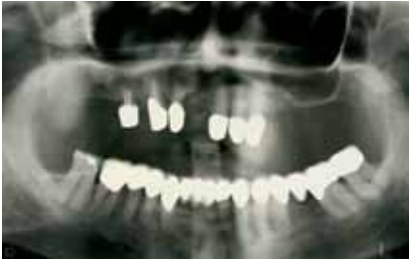

Abbildung 1 Präoperatives Orthopantomogramm.

Figure 1 Preoperative orthopantomogram.

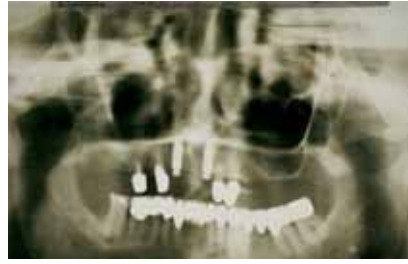


Abbildung 2 Postoperatives Orthopantomogramm.

Figure 2 Postoperative orthopantomogram.

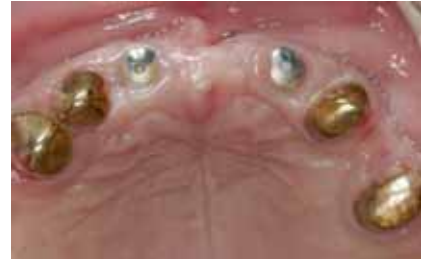

Abbildung 3 Zustand sechs Monate postoperativ. Offene Einheilung mit Gingivaformern.

Figure 3 Status six months postoperative. Open healing with gingiva formers.

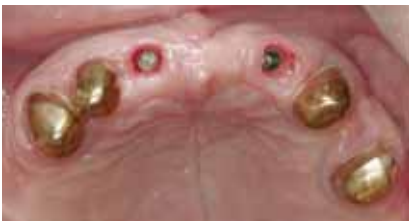

Abbildung 4 Gingivaprofil nach Entfernung der Sulkusformern.

Figure 4 Gingiva profile after removal of sulcus formers.

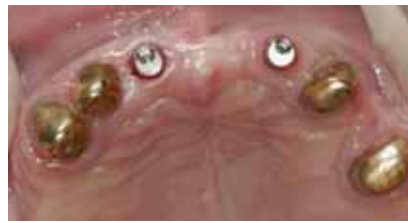

Abbildung 5 Insertion der angulierten Konusaufbauten.

Figure 5 Insertion of angled tapered abutments.

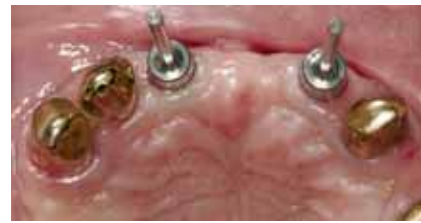

Abbildung 6 Ausrichtung der Konusaufbauten innerhalb der Konustoleranz mit Hilfe von Parallelisierungshilfen.

Figure 6 Alignment of tapered abutments within the taper tolerance using parallelizing aids.

thetisch mit dem Ankylos-SynCone-Doppelkronensystem versorgt wurden. Das durchschnittliche Beobachtungsintervall betrug 33,2 Monate (Minimum sieben Monate; Maximum 72 Monate). Die Auswertung der Erfolgsrate erfolgte im Sinne einer Input-/Output-Statistik. Die Patienten wurden bei einem mittleren Alter von 69,6 Jahren (57 bis 86 Jahre) anhand folgender Kriterien in die Untersuchung aufgenommen: kontrollierte Mundhygiene, keine Läsionen in der Mundhöhle, keine systemischen Stoffwechselerkrankungen und ein ausreichendes Knochenangebot für Implantate mit einem Mindestdurchmesser von 3,5 mm und einer Mindestlänge von 8 mm. Ausschlusskriterien waren: Antitumor-Chemotherapien, Leber- und Nierenerkrankungen, Bluterkrankungen, immunsupprimierte Patienten, Behandlung mit Kortikosteroiden, Entzündungen oder Autoimmunerkrankungen in der Mundhöhle, Nikotinabusus, Bruxismus sowie mangelhafte Mundhygiene.

Implantate

Insgesamt wurden 89 Ankylos Implantate (Dentsply Friadent, Mannheim) bei elf Männern (37,9 %) und 18 Frauen (62,1 %) inseriert (Tab. 1). Folgende Implantatdurchmesser wurden verwendet: 55 Implantate (61,8 %) mit einem Durchmesser von 3,5 mm, 30 Implantate (33,7 %) mit einem Durchmesser von 4,5 mm und vier Implantate (4,5 %) mit einem Durchmesser von 5,5 mm (Tab. 2). Folgende Längen wurden verwendet: 43 Implantate (48,3 %) mit einer Länge von 14,0 mm, 33 Implantate (37,1 %) mit einer Länge von 11,0 mm, elf (12,4 %) mit einer Länge von 9,5 mm und zwei (2,2 %) mit einer Länge von 8,0 mm (Tab. 3). Zehn Implantate (11,2 %) wurden im Sinne einer Sofort- und 79 (88,8 %) im Sinne einer Spätimplantation inseriert. Dreiundfünfzig

33.2 months (minimum seven months; maximum 72 months). The evaluation of success was defined by statistical input/output. All were prosthetically restored with the Ankylos SynCone telescopic system. The patients, with an average age of 69.6 years (57 to 86 years) were selected for the study by the following criteria: controlled oral hygiene, no lesions in the oral cavity, no systemic metabolic diseases and sufficient bone volume for implants with a minimum diameter of 3.5 mm and a minimum length of 8 mm. Exclusion criteria were: antitumor chemotherapies, liver and kidney diseases, blood diseases, immunosuppressed patients, treatment with corticosteroids, infections or autoimmune diseases in the oral cavity, smoking more than 30 cigarettes a day, bruxism and poor oral hygiene.

Implants

A total of 89 Ankylos implants (Dentsply Friadent, Mannheim) were placed in eleven men (37.9 %) and 18 women (62.1 %) (Tab. 1). The following implant diameters were used: 55 implants (61.8 %) with a diameter of 3.5 mm, 30 implants (33.7 %) with a diameter of 4.5 mm and four implants (4.5 %) with a diameter of 5.5 mm (Tab. 2). The following lengths were used: 43 implants (48.3 %) with a length of 14.0 mm, 33 implants (37.1 %) with a length of 11.0 mm, eleven (12.4 %) with a length of 9.5 mm and two (2.2 %) with a length of 8.0 mm (Tab. 3). Ten implants (11.2 %) were placed as immediate placement and 79 (88.8 %) as late implant placement. Thirty-five implants (59.6 %) were placed in the upper jaw, 36 (40.4 %) in the lower jaw. Twenty-six

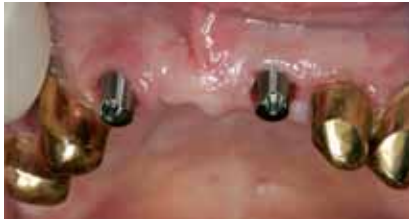

Abbildung 7 Konusaufbauten in Endposition.
Figure 7 Tapered abutments in final position.

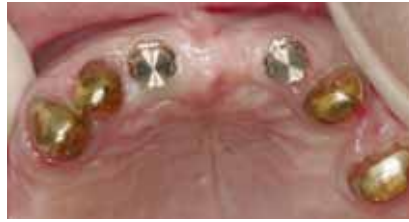

Abbildung 8 Aufbringen der SynCone-Goldkappchen auf die Konusaufbauten.
Figure 8 Seating the SynCone gold caps on the tapered abutments.

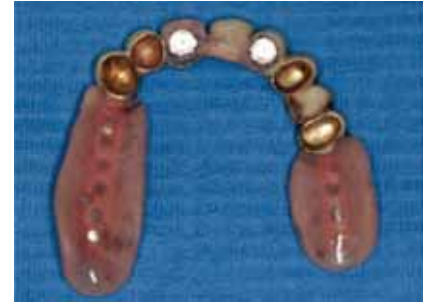

Abbildung 9 Einpolymerisierte Goldkappchen in bestehender Prothetik.
Figure 9 Polymerized gold caps in existing denture.

Implantate (59,6 %) wurden im Oberkiefer, 36 (40,4 %) im Unterkiefer gesetzt. Dabei entfielen auf den Frontzahnbereich des Oberkiefers 26 Implantate (29,2 %), auf den Seitenzahnbereich des Oberkiefers 27 Implantate (30,3 %), auf den Unterkieferseitenzahnbereich 17 (19,1 %) und auf seinen Frontzahnbereich 19 Implantate (21,3 %) (Tab. 4).

Chirurgisches Protokoll

Abhängig von der klinischen Indikation wurde wie folgt vorgegangen:

Wenn möglich, wurde ein zu extrahierender Pfeiler im Sinne einer Sofortimplantation mit offener Einheilung ersetzt. War dies nicht realisierbar oder bestand bereits durch einen zeitlich zurückliegenden Pfeilerverlust eine statisch ungünstige Pfeilerverteilung, wurde eine Spätimplantation nach zweizeitigem chirurgischem Protokoll vorgenommen.

Prothetisches Protokoll

In allen Fällen konnte die bestehende Teleskopprothetik nach Implantatinsertion als Langzeitprovisorium weiterverwendet werden. Bei einem Teil der Patienten konnte die bestehende prothetische Restauration nach Implantatpfeilerintegration als Definitivum weiterverwendet werden, insofern die prothetische Wertigkeit als ausreichend erschien. Für die restlichen Patienten wurde eine neue Prothese angefertigt.

Nach Entfernung der Gingivaformer wurden die Implantate mit präfabrizierten Konusaufbauten (SynCone, Dentsply Friadent, Mannheim) versehen. Diese wurden mit einer vom Hersteller gelieferten Ratsche bei einem definierten Drehmoment von 15 Ncm eingedreht. Länge, Durchtrittshöhe und Angulation wurden entsprechend der klinisch-prothetischen Situation am Patienten ausgewählt. Dazu mussten die Aufbauten mittels Parallelisierungshilfen intraoral so ausgerichtet werden, dass sie sowohl zum bestehenden Pfeilersystem als auch zueinander innerhalb der Konustoleranz standen. Dies konnte problemlos erreicht werden, da Konusaufbauten mit unterschiedlichen Angulationen zwischen 0° und 21,5° zur Verfügung standen. Die Aufbauten konnten auf diese Weise immer parallel zueinander ausgerichtet werden, da sie durch die Innenkonusverankerung im enossalen Teil frei rotierbar sind. Nach exakter, paralleler Ausrichtung der Aufbauten wurden

implants (29.2 %) were placed in the front-tooth region of the upper jaw, 27 implants (30.3 %) in the side tooth region of the upper jaw, 17 implants (19.1 %) in the side tooth region of the lower jaw and 19 implants (21.3 %) in the front-tooth region of the lower jaw (Tab. 4).

Surgical protocol

The following protocol was used depending on the clinical situation:

If possible, a natural abutment that was to be extracted was replaced with an immediate implant in a non-submerged fashion. If this was not possible or loss of an abutment in the past meant that the abutment distribution was statically unsuitable, a late implant placement was conducted using a two-stage submerged surgical protocol.

Prosthetic protocol

In all cases the existing telescopic prostheses could be re-used after implant placement as a long-term temporary prosthesis. After integration of the implants with some patients the existing superstructure could be even used as the final prosthetic solution. A new prosthesis was fabricated for the remaining patients. After removal of the gingiva formers prefabricated tapered abutments (SynCone, Dentsply Friadent, Mannheim) were connected to the implants. They were screwed into place with a manufacturer-supplied ratchet at a defined torque of 15 Ncm. The length, emergence height and angulation were selected according to the clinical situation. The abutments had to be aligned intraorally with parallelization aids to fit with the existing abutment system and also with one another within the taper tolerance. This was easily done, because tapered abutments with different angulations between 0° and 21.5° were available. The abutments could always be aligned parallel in this way, because they can be freely rotated in the Morse taper implant connection. After accurate parallel alignment of the abutments, the prefabricated gold caps of the SynCone system were placed on the tapered abutments and integrated into the base of the existing hybrid prosthesis. A matching retention groove was milled into the base of the prosthesis to make space for the appropriate retentive component. After checking the occlusion, articulation

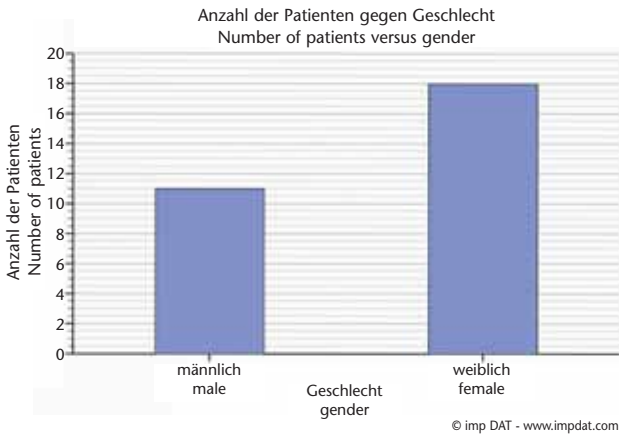


Tabelle 1 Insgesamt wurden 89 Ankylos-Implantate (Dentsply Friadent, Mannheim) bei elf Männern (37,9 %) und 18 Frauen (62,1 %) inseriert.

Table 1 A total of 89 Ankylos implants (Dentsply Friadent, Mannheim) were placed in eleven men (37.9 %) and 18 women (62.1 %).

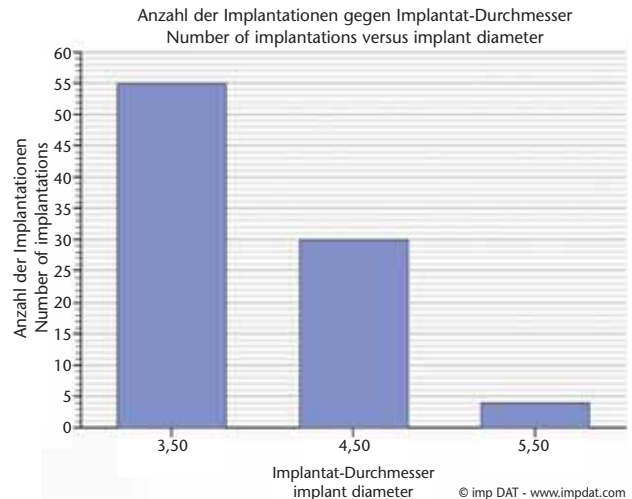


Tabelle 2 Implantatdurchmesser: 55 Implantate (61,8 %) mit einem Durchmesser von 3,5 mm, 30 Implantate (33,7 %) mit einem Durchmesser von 4,5 mm und vier Implantate (4,5 %) mit einem Durchmesser von 5,5 mm.

Table 2 Implant diameter: 55 implants (61.8 %) with a diameter of 3.5 mm, 30 implants (33.7 %) with a diameter of 4.5 mm and four implants (4.5 %) with a diameter of 5.5 mm.

die präfabrizierten Goldkappchen des SynCone-Systems auf die Konusaufbauten aufgesetzt und in die Basis der bestehenden Hybridarbeit reintegriert. Dafür wurde in der Prothesenbasis eine entsprechende Retention ausgefräst, um Platz für das entsprechende Verankerungselement zu schaffen. Nach Überprüfung eines spannungsfreien, intraoralen Sitzes der Prothetik und Kontrolle der Okklusion und Artikulation am Patienten, wurde das Sekundärgoldkappchen am Stuhl mittels eines speziellen Kaltpolymerisats (GC-Reline, GC Europe N.V., Leuven, Belgien) in die Prothese eingeklebt. Der Patient musste vor Verlassen der Praxis vorführen, dass er in der Lage sei, die Prothetik problemlos einzusetzen und auch wieder zu entnehmen, um eine sichere Hygiene zu gewährleisten.

Datenerfassung

Präoperativ, wurden im Zuge einer Röntgenmessaufnahme Panoramaschichtaufnahmen (Sirona/Orthophos, Bensheim) der Patienten erstellt. Außerdem erfolgte eine Beurteilung der klinischen Situation. Zusätzlich wurde die Funktionstüchtigkeit der Prothetik bezüglich Artikulation, Okklusion und Sitz beurteilt. Orthopantomogramme wurden jeweils nach Freilegung und Integration der Implantate in die bestehende Prothese und Wiedervorstellung erneut angefertigt. Hierbei wurde die ossäre Integration der Implantate und der natürlichen Pfeiler im Follow-up beurteilt. Bei den postoperativen Orthopantomogrammen dienten die bekannten Implantatdimensionen als gegebene Messgröße zur Ermittlung eines eventuellen Knochenverlusts in Millimeter, bezogen auf die Implantatschulter. Im Rahmen dieser retrospektiven Untersuchung erfolgte die Übertragung und Auswertung der Daten in das von der Deutschen Gesellschaft für Implantologie (DGI) empfohlene Programm ImpDAT (Version 3), Kea Software GmbH, Pöcking.

and tension free seating of the prosthesis, the secondary gold cap was cemented chairside into the prosthesis with a cold polymer cement (GC-Reline, GC Europe N.V., Leuven, Belgium). During this procedure it is particularly important to ensure that the cold polymerisate does not run below the anatomical equator of the abutment. In this case the prosthesis would only be removable with great difficulty. The manufacturer offers small plastic collars that are placed around the neck of the abutment to prevent ingress of the polymer cement to areas below the collar. After removal of acrylic access, minor adjustments in the laboratory, and checking the friction and occlusion the existing prosthesis could be seated. It has been double checked that the patient can insert and remove the prosthesis without difficulty to maintain the appropriate level of hygiene.

Data recording

Panoramic images (Sirona/Orthophos, Bensheim) of the patient were prepared as part of x-ray examinations before surgery. A clinical inspection was performed. The functionality of the prosthesis was also assessed for articulation, occlusion and seating. Orthopantomograms were again taken after uncover and integration of the implants into the existing prosthesis as well as at times of recall. In the postoperative orthopantomograms the known dimensions of the implants were used as measurement references for determining possible bone loss in millimeters, in reference to the implant shoulder. This retrospective study included import and evaluation of the data in ImpDAT (Version 3), Kea Software GmbH, Pöcking, the program recommended by the German Society for Implantology (DGI).

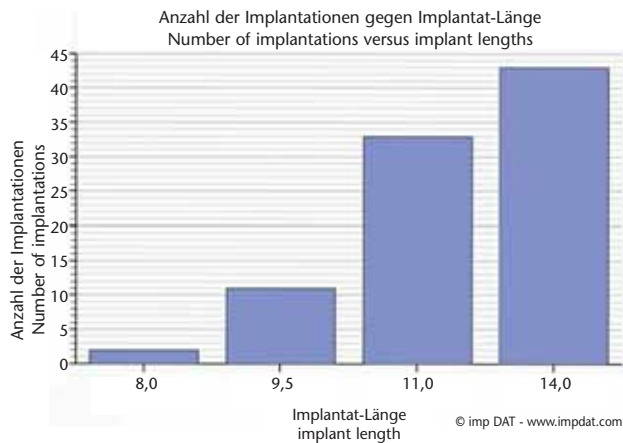


Tabelle 3 Implantatlängen: Zwei Implantate (2,2 %) mit einer Länge von 8,0 mm, elf (12,4 %) mit einer Länge von 9,5 mm, 33 (37,1 %) mit einer Länge von 11,0 mm und 43 Implantate (48,3 %) mit einer Länge von 14 mm.

Table 3 Implant lengths: two implants (2.2 %) with a length of 8.0 mm, 11 (12.4 %) with a length of 9.5 mm, 33 (37.1 %) with a length of 11.0 mm and 43 implants (48.3 %) with a length of 14 mm.

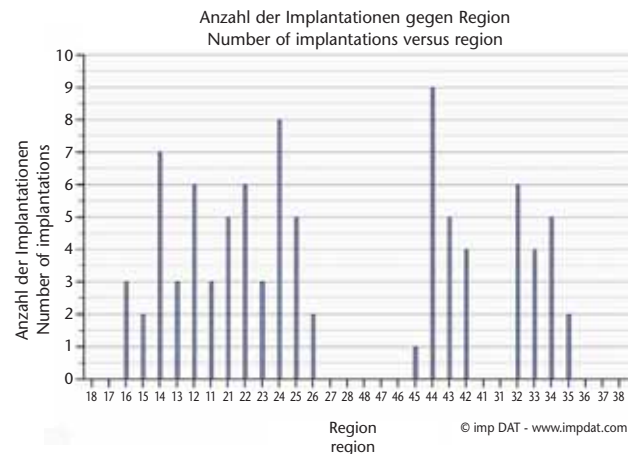


Tabelle 4 Dreiundfünfzig Implantate (59,6 %) wurden im Oberkiefer, 36 (40,4 %) im Unterkiefer gesetzt. Dabei entfielen auf den Frontzahnbereich des Oberkiefers 26 Implantate (29,2 %), auf den Seitenzahnbereich des Oberkiefers 27 Implantate (30,3 %), auf den Unterkieferseitenzahnbereich 17 (19,1 %) und auf seinen Frontzahnbereich 19 Implantate (21,3 %).

Table 4 Thirty-five implants (59.6 %) were placed in the upper jaw, 36 (40.4 %) in the lower jaw. Twenty-six implants (29.2 %) were placed in the front-tooth region of the upper jaw, 27 implants (30.3 %) in the side tooth region of the upper jaw, 17 implants (19.1 %) in the side tooth region of the lower jaw and 19 implants (21.3 %) in the front-tooth region of the lower jaw.

Ergebnisse

Implantatverluste

Im Sinne einer Input-/Output-Statistik mussten lediglich zwei Implantate (2,2 %) in der Phase der prothetischen Belastung entfernt werden, da sie keine Osseointegration erreichten (Tab. 5). Ein Implantat ging nach vier Monaten im Unterkiefer verloren und wurde als früher Implantatverlust kategorisiert. Der zweite Verlust betraf den Oberkiefer. Hier wurde das Implantat nach 46 Monaten mobil und musste entfernt werden. In beiden Fällen konnte auf eine erneute Implantation verzichtet werden, da die Prothetik mit drei bzw. fünf Pfeilern suffizient abgestützt war. In einem Nachuntersuchungszeitraum von 33,2 Monaten (Minimum sieben Monate; Maximum 72 Monate) konnte somit eine Erfolgsquote von 97,8 % dokumentiert werden.

Pfeilerverluste – natürliche Zähne

Außer den 89 inserierten Implantaten fanden sich bei den 29 behandelten Patienten noch insgesamt 70 natürliche Pfeilerröhnen, die die Hybridprothetik mit konischen oder teleskopierenden Halte- und Stützelemente verankerten. Dies entsprach einem durchschnittlichen Restzahnbestand von 2,4 Zähnen pro Kiefer. Sechsendsechzig dieser Pfeilerröhnen waren noch im Follow-up vorhanden (94,3 %). Lediglich vier Pfeiler mussten entfernt werden (5,7 %). Dabei waren zwei bedingt durch Sekundärkaries frakturiert, zwei gingen durch parodontale Insuffizienz verloren.

Results

Implant failures

Based on an input-/output statistic only two of 89 inserted implants (2.2 %) failed osseointegration in the phase of prosthetic loading (Tab. 5). One implant in the mandible was lost after four months and subsequently categorized as early implant loss. The second implant failed in the maxilla. The implant was mobile after 46 months and had to be removed. In both cases a re-implantation was not required, because the prosthesis was sufficiently supported by three to five abutments. A success rate of 97.8 % could be documented over a period of 33.2 months (minimum seven months; maximum 72 months).

Losses of teeth

Apart from the 89 strategically placed implants the 29 patients had a total of 70 natural teeth, which anchored the hybrid prosthetics with telescopic retaining elements. This corresponded to an average residual dentition of 2.4 teeth per jaw. 66 of these teeth (94.3 %) still existed during follow-up. Only four teeth (5.7 %) had to be extracted. Two were fractured as a result of secondary caries, yet another two were lost due to periodontal disease.

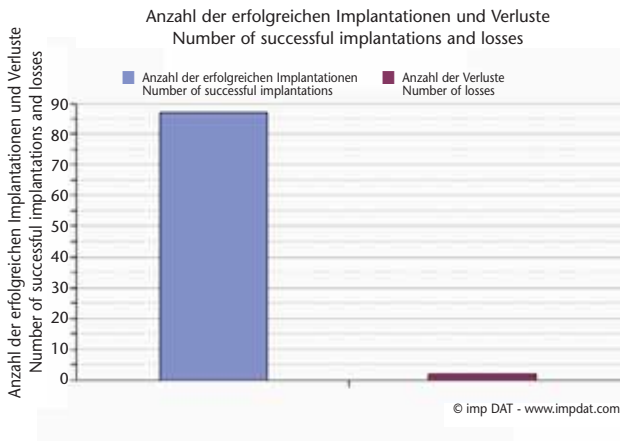


Table 5 Implantatverluste: Von 89 inserierten Implantaten mussten lediglich zwei (2,2 %) in der Phase der prothetischen Belastung entfernt werden, da sie keine Osseointegration erreichten.

Table 5 Implant losses: of 89 placed implants it was only necessary to remove two (2.2 %) in the prosthetic loading phase, because they did not achieve osseointegration (Tab.).

(Abbildungen und Tabellen: Peter Schneider)

Reparaturbedürftigkeit

Bei dem untersuchten Patientenkreis kam es im Follow-up in fünf Fällen zu Reparaturen an der Prothetik (17,2 %). In allen Fällen handelte es sich um einen Käppchenverlust, der durch eine zu hohe Friktion von Konusaufbau und SynCone-Käppchen zustande kam und zu einem Ausreißen der Sekundärkappe aus der Prothesenbasis führte. Dies trat in elf Fällen auf (12,4 %). Die vermutliche Ursache wird in der Diskussion detailliert geschildert. Da sich alle SynCone-Kappen auf dem Konusaufbau verkeilt hatten und somit nicht verloren gegangen waren, konnten diese sofort am Stuhl mit Kaltpolymerisat anhand des beschriebenen prothetischen Protokolls wieder in die Hybridprothetik eingeklebt werden. In keinem Fall kam es zu einem prothetischen Versagen, das eine Reparatur erfordert hätte.

Diskussion

Die gute Erfolgsrate des Ankylos-SynCone-Implantatsystems zur implantologischen Pfeilervermehrung innerhalb eines limitierten Patientenbestandes in der Privatpraxis kann neben dem chirurgisch und prothetisch standardisierten Prozedere auch auf die Einfachheit, Reproduzierbarkeit und Wirtschaftlichkeit des untersuchten Konzeptes zurückgeführt werden [7, 10, 14, 25, 26]. Aufgrund der freien Kombinierbarkeit der enossalen Implantatkörper des SynCone-Systems mit allen Aufbauteilen, bedingt durch ihre freie Rotierbarkeit in der Innenkonusverankerung, ergibt sich eine fast unbegrenzte Anzahl von Kombinationsmöglichkeiten [8, 10]. Diese Vielfalt erlaubt die Handhabung praktisch jeder prothetischen Situation. Dabei müssen keinerlei Kompromisse eingegangen werden. Dadurch wird die prothetische Planung und das Prozedere für den Behandler unproblematisch und weitestgehend vorhersagbar [6, 8]. Planungsfehler können vermieden werden. Die provisorische Langzeitversorgung der Patienten mit der vertrauten Hybridprothetik erlaubte in allen Fällen eine ungestörte Osseointegration der inserierten Implantate. Durch die postoperative Entlastung der Prothese im Bereich der Implantation, konnte eine unphysiologische Belastung des Implantationsgebiets sicher ausgeschlossen werden. Im weiteren Verlauf der Implantateinheilung wurde die Prothetik den sich verändernden Schleimhautverhältnissen mit Unterfütterungsmaßnahmen am Stuhl

Repair requirements

Five cases of repairs of the prosthesis (17.2 %) were recorded at the time of follow-up. In all cases a cap was lost, occurring as a result of excessive friction between the tapered abutment and SynCone cap. This caused the secondary cap to be detached from the prosthesis base in eleven cases (12.4 %). The possible cause is described in detail in the section of discussion. Because all SynCone caps were wedged to the tapered abutment and not lost, they could be chairside recemented to the hybrid prosthesis with cold polymer applying the prosthetic protocol described above. There was no prosthetic failure that would require repair in any case.

Discussion

The good success rate of the Ankylos SynCone implant system for strategic abutment increase in a limited patient collective in private practice can be attributed to the simplicity, reproducibility and economy of the concept as well as the surgically and prothetically standardized procedures [7, 10, 14, 25, 26]. The ability to combine the implants with all abutment components of the SynCone system, as a result of the capacity to rotate them in the internal Morse taper connection, offers a virtually unlimited range of combination options [8, 10]. This variety of options allows practically any prosthetic situation to be managed. The prosthetic planning and the procedure is easy, predictable and planning errors can be prevented [6, 8]. The temporary restoration of the patients with the well known hybrid prosthetics enabled undisturbed osseointegration of the implants in all cases. The postoperative relief of the prosthesis in the region of the implant placement prevented non-physiological loading of the implant area. As implant healing continued the prosthesis was adapted to the changing mucosa. The secure seating of the prosthesis could be guaranteed at all times and additional periodontal loading of the abutment teeth by newly occurring static imbalances could be virtually eliminated. Additional function damage, which can be caused by faulty provisional components or inadequate cementing of

angepasst. So konnten zu jedem Zeitpunkt ein sicherer Sitz der Prothetik gewährleistet und eine zusätzliche parodontale Belastung der Pfeilerzähne durch neu auftretende statische Disbalancen nahezu ausgeschlossen werden. Eine zusätzliche funktionelle Schädigung, wie sie durch mangelhafte Provisorien oder deren ungenügende Handhabung verursacht wird, wurde verhindert, da sich der Umgang mit der vertrauten Prothetik für den Patienten postoperativ nicht verändert hatte. Dieser Aspekt spielt gerade in der hier untersuchten geriatrischen Hybridprothetik eine Rolle, da ältere Menschen in ihren manuellen Fähigkeiten zunehmend eingeschränkt sind, und deshalb mit neuen provisorischen Versorgungsmöglichkeiten oft nur schlecht zurechtkommen. Gravierende hygienische Defizite können die Folge sein, die wiederum die Implantation und den Restzahnbestand gefährden [27]. Zudem entfällt durch das Tragen der vertrauten Prothetik der mitunter mehrere Wochen andauernde Adaptationsprozess der mimischen und der Kau-muskulatur an neue prothetische Verhältnisse, die nicht selten zu großen kaumechanischen und phonetischen Beeinträchtigungen führen. Die dargestellte Technik führt zu einer erheblichen Verbesserung der Lebensqualität, gerade in der Phase der provisorischen Versorgung [18, 20]. Auch im Zuge der definitiven Versorgung ist die Weiterverwendung der gewohnten Prothetik für den älteren Patienten oft die beste Lösung, da er sich erfahrungsgemäß mit der Gewöhnung an neue Gegebenheiten schwer tut [27]. Durch Anwendung des beschriebenen chirurgisch-prothetischen Protokolls war in 35% der Fälle eine Integration der Implantate in die bestehende Prothetik möglich und somit eine Neuanfertigung nicht notwendig. Andererseits konnte die bestehende Prothetik in allen Fällen zumindest als Langzeitprovisorium verwendet werden, was die Wirtschaftlichkeit des hier beschriebenen Verfahrens unterstreicht [10, 24, 25, 27].

Probleme traten im Follow-up dadurch auf, dass das SynCone-Doppelkronen-System aufgrund seiner maschinell fabrizierten Konuspassung einen absolut exakten Sitz und eine sehr hohe Friktion der Hybridprothetik bewirkte [10, 26]. Die hohe maschinell erwirkte Passgenauigkeit führte gerade bei Patienten mit mehreren SynCone-Pfeilern zu einer Addition der Einzelfriktionen, die es dem Patienten primär oftmals unmöglich machte, seine Prothetik ohne professionelle Hilfe zu entfernen. Versuche, durch Entlastung der Sekundärteile Abhilfe zu schaffen, blieben oft ohne dauerhaften Erfolg. Nachträglich vorgenommene Vermessungen der Pfeiler im Labor mittels Parallelometer belegten, dass vermutete Divergenzen außerhalb der Konustoleranz (Verkeilungseffekt) nicht für diese Schwierigkeiten verantwortlich gemacht werden konnten. Besserung trat erst ein, nachdem der Hersteller zusätzlich Aufbauteile mit einem Konuswinkel von 6° statt 4° einführte, die eine Verringerung der Friktion bewirkten. Außerdem wurden die Sekundärkappen aus einer härteren Goldlegierung angefertigt. Damit wurde der Tatsache Rechnung getragen, dass es bei extrem starken Kaukräften zum Aufbiegen der Goldkappen kam, was speziell in diesen Fällen zu deren Verkeilung auf den Aufbauten führte. Die Erfahrungen dieser Arbeit brachten zum Ausdruck, dass das Problem der zu starken Friktion durchaus bedeutsam war, wenn außer der werksseitig bedingten Problematik noch ein fester Biss und/oder Parafunktionen hinzukamen. Dies führte bei einem Patienten sogar dazu, dass sämtliche 4°-Abu-

such components, was prevented, because the situation with the customary prosthesis had not changed for the patient after surgery. This aspect played a role in the geriatric hybrid prosthetics that was the subject of this study, since the manual dexterity of older people becomes increasingly restricted and difficulties with new temporary restorations are reported. Serious hygienic deficits can be the result, and this can also endanger the implants and the remaining teeth [27]. In addition, wearing the accustomed prosthesis means that the weeks of the chewing muscles becoming accustomed to a new prosthetic situation, which often results in serious effects on the mechanics of chewing and phonetics, are eliminated. The technique described in the study results in a significant improvement in the quality of life, particularly in the phase of temporary restoration [18, 20]. Continuing use of the customary prosthesis is often the best solution for older patients for the final restoration, because experience shows that older patients often have difficulties becoming accustomed to new oral conditions [27]. The described surgical-prosthetic protocol allowed the integration of implants into the existing prosthesis in 35 % of cases. A new fabrication was therefore not necessary. On the other hand, the existing prosthesis could be used at least as a long-term temporary denture in all cases, which emphasizes the economy of the procedure described [10, 24, 25, 27]. The SynCone telescopic crown system has absolutely precise seating and very high friction of the hybrid prosthesis with its machined tapered fit [10, 26]. The machined precision fit increases the individual friction particularly in patients with multiple SynCone abutments, often making it impossible for the patient to remove the denture without professional assistance. Attempts to remedy this by reducing the loading on the secondary components were not successful for long. Later measurements of the abutments in the laboratory with a parallelometer confirmed that assumed divergences outside the taper tolerance (wedging effect) could be the reason for these problems. The remedy was for the manufacturer to introduce abutment components with a taper angle of 6° instead of 4°, which reduced the friction. In addition, the secondary caps were made of a harder gold alloy. This took into account the fact that under extreme chewing forces the gold caps may be bent, which particularly in these cases resulted in their wedging on the abutments. In one patient this required replacement of all 4°-abutments and 4°-caps with 6°-replacements. Wide-ranging unloading of the prosthesis had previously not helped. On the other hand, the experience gained from the study could be used to prepare a protocol that reliably eliminated this problem. Serious abrasions of the existing prostheses are to be taken as an indication for the use of 6°-tapers before the prosthetic restoration. They are also recommended with more than two SynCone abutments to prevent excessive total friction. If excessive friction is encountered in spite of the above measures, the laboratory must check that the abutments are parallel to one another. Only then it is appropriate to start carefully polishing the internal surfaces of the secondary components to reduce the load on the prosthesis. The excessive retention of the secondary caps on the tapered abutments has caused the initial high repair requirements

ments und 4°-Kappen durch solche mit 6° ersetzt werden mussten. Zuvor hatte auch eine großzügige Entlastung der Prothetik keinen Erfolg gebracht. Andererseits konnte mit der daraus gewonnenen Erfahrung im Zuge der Studie ein Protokoll erstellt werden, das diese Beeinträchtigung zuverlässig beseitigte: Starke Abrasionen der bestehenden Prothetik sollten schon im Vorfeld der prothetischen Versorgung als eine Indikation für den Einsatz von 6°-Koni gewertet werden. Weiterhin empfiehlt sich deren Einsatz auch bei mehr als zwei SynCone-Pfeilern, um eine zu hohe Gesamtfriktion zu vermeiden. Die bisher beschriebene Problematik der zu starken Retention von Sekundärkappe und Konusaufbau ist auch für die anfangs hohe Reparaturbedürftigkeit der hier untersuchten Prothetik verantwortlich zu machen. Der daraus resultierende Verkeilungseffekt der Goldkappe auf dem Konusaufbau führte anfangs regelmäßig zum Ausreißen einzelner Goldkappen aus der Prothesenbasis. Die angesprochenen Verbesserungen des SynCone-Systems durch den Hersteller halfen, die Probleme zuverlässig zu beseitigen, da diese im weiteren Follow-up seltener auftraten. Positiv ist dabei zu bewerten, dass allen Patienten schnell und unproblematisch am Stuhl geholfen werden konnte, indem die Kappe nach Entlastung durch leichtes Finieren wieder eingeklebt wurde. Führt ein Innenteleskop-/Konusverlust bei herkömmlicher Teleskop-/Konusprothetik in aller Regel nach Neuanfertigung des Innenteleskops labortechnisch bedingt zu einer verminderten Retention des Verankerungselements, kann eine präfabrizierte SynCone-Kappe bei entsprechender Lagerhaltung in der Praxis sofort und mit gleicher, vorhersagbarer Retention ersetzt werden. Dies wäre auch bei einem funktionsbedingten Retentionsverlust der präfabrizierten Goldkappchen der Fall, der jedoch im Nachuntersuchungszeitraum nicht auftrat. In der vorliegenden Untersuchung wurde dieses System im Sinne einer implantologischen Pfeilervermehrung verwendet. Der damit verbundene Erfolg muss vor dem Hintergrund eines zahlenmäßig eingeschränkten Patientenbestandes einer Privatpraxis beurteilt werden. Kontrollierte Multicenterstudien werden erforderlich sein um zusätzliches Zahlenmaterial zu liefern [6].

Schlussfolgerung

Ziel dieser Untersuchung war die Evaluation eines implantologischen Versorgungskonzepts zur Verbesserung der Ausgangssituation für eine Hybridprothetik durch die Erhöhung der Zahl der Verankerungselemente vor allem bei älteren Patienten. Als implantatprothetisches Konzept hat sich in diesem Zusammenhang die Doppelkronentechnik bewährt, da sie die Kombination von guter Hygienefähigkeit und einfacher prothetischer Umarbeitung bzw. Erweiterung bietet. Grundlage der Studie bildeten 29 Patienten bei denen 89 Implantate im Sinne einer strategischen Pfeilervermehrung inseriert wurden. Bei einem mittleren Follow-up von 33,2 Monaten wurden die Verweildauer der Implantate bzw. natürlichen Pfeilerzähne sowie die Reparaturbedürftigkeit der Prothetik untersucht. Im Follow-up kam es zu einer Implantatverlustrate von 2,2 % und einer Verlustrate natürlicher Pfeilerzähne von 5,7 %. Bezüglich der Reparaturbedürftigkeit trat bei fünf Patienten (17,2 %) ein Kappchenverlust auf. Insgesamt mussten bei diesen Patienten elf Kappchen wieder ein-

described in this study. The resulting wedge effect of the gold caps resulted in a pull-off from the base of the prosthesis. The above-mentioned improvements to the SynCone system by the manufacturer helped to decrease the problem. No problems occurred in additional follow-up examinations. As a positive effect, the patients could be helped quickly and easily chairside by recementing the cap after slightly polishing their internal surface. The loss of telescopic crowns in conventional prosthodontics generally results in a reduced retention of the components. A prefabricated SynCone cap can be replaced instantly with the same predictable retention. Only one patient required a new gold cap due to aggressive finishing and insufficient retention of the cap. In this investigation the system was used for strategic abutment multiplication. The resulting success must be assessed against the background of the restricted number of patients in private practice. Controlled multi center studies will be required for additional statistical data [6].

Conclusion

The goal of this investigation was to evaluate an implant restoration concept for improving the initial situation for hybrid prosthetics by increasing the number of supporting abutments, particularly for elderly patients. The telescopic crown technique has proven to be successful since it offers the combination for good oral hygiene and simple prosthetic modification or expansion. The basis of the study was formed by 29 patients who received a total of 89 implants as a component of strategic abutment multiplication. The following clinical success criteria were evaluated during a mean follow-up period of 33.2 months: survival rate of implants and teeth, as well as the need for repairing the prosthesis. A failure rate of 2.2 % for implants and 5.7 % for teeth, were registered during follow-up. Caps were lost in five patients (17.2 %), requiring subsequent repair. Overall eleven caps were repolymerized (12.4 % of 89 placed SynCone caps). The results demonstrate a successful option for longterm maintenance of existing conventional prostheses by integration of inserted implants. In

polymerisiert werden (12,4 % von 89 inserierten SynCone-Käppchen). Die Ergebnisse zeigen, dass die untersuchte Methode eine erfolgreiche Möglichkeit zum dauerhaften Erhalt bestehender konventioneller Prothetik durch Integration strategischer Implantate darstellt. Darüber hinaus sind auch das Kosteneinsparpotential und die hohe prothetische Planungssicherheit im Falle eines Pfeilverlusts positive Aspekte des dargestellten Behandlungskonzepts, dessen Einfachheit die Anwendbarkeit speziell in der geriatrischen Hybridprothetik ermöglicht. Das Konzept der implantologischen Pfeilervermehrung bewährt sich im Besonderen im stark reduzierten Restgebiss, wenn die Wertigkeit der natürlichen Pfeiler und die Verteilung des Restzahnbestandes statisch ungünstig sind.

In addition, the cost efficiency and high planning reliability are positive aspects of the presented treatment concept. Due to its simplicity, it is especially useful in geriatric hybrid prosthodontics.

Korrespondenzadresse:

Dr. Peter Schneider, M.Sc.
Quinckestrasse 27-29
69120 Heidelberg
Fax: 06221- 47 25 12
E-Mail: pet.schneider@t-online.de

Literatur

- Abboud M, Koeck M, Stark H, Wahl G, Paillon R: Die Sofortbelastung von Einzelzahnimplantaten Im Seitenzahnbereich. *Int J Oral Maxillofac Implants* 2005;20(2):61-68
- Blickle W, Niederdelmann H: Clinical aspects of implant-supported telescopic crowns in the partially edentulous jaw. *ZWR* 1991;100(12):924-927
- Chee WW: Treatment planning: implant-supported partial overdentures. *J Calif Dent Assoc* 2005;33(4):313-316
- Chou C-T, Morris HF, Ochi S, Walker L, DesRosiers D: Krestaler Knochenverlust in Zusammenhang mit dem ANKYLOS-Implantat: Belastung über einen Zeitraum von 36 Monaten. *J Oral Implantol* 2004;30(3):134-143
- Degidi M, Carinci F, Gehrke P, Piattelli A: Clinical outcome of 802 immediately loaded and two-stage submerged implants with a new grit-blasted and acid-etched surface: A 12-month follow-up. *Int J Oral Maxillofac Implants* 2006;21(5):519-525
- Döring K, Eisenmann E, Stiller M: Funktionelle und ästhetische Überlegungen zu implantatgetragenen Einzelzahnkronen mit dem ANKYLOS-System: 8 Jahre klinische Erfahrung. *J Oral Implantol* 2004;30(3):198-209
- Eccelemente T, Piombino M: Die vereinfachte Technik mit SynCone-Reduktion von Behandlungszeit und Behandlungskosten. Vortrag anlässlich des 14. Wissenschaftlichen Kongresses der EAO, 22-24September 2005
- Eisenmann E, Stiller M, Döring K, Fritz H, Freesmeyer WB: Das ANKYLOS-Balance Aufbausystem. *Quintessenz* 2001;52(3):283-290
- Gehrke P, Jansen R, Dhom G, Neugebauer J: Prospektive Studie der „Friedent plus“ Implantatoberfläche: Zwei Jahre klinische Erfahrungen. *Z Zahnärztl Implantol* 2006;22(1):29-34
- Hackenberg M: Pfeilervermehrung in der Hybridprothetik durch das konfektionierte ANKYLOS-SynCone-System, *ZMK* 2003;6(19):410-414
- Johns RB, Jemt T, Heath MR, Hutton JE, McKenna S, McNamara DC, van Steenberghe D, Taylor R, Watson RM, Herrmann I: A multicenter study of overdentures supported by Branemark implants. *Int J Oral Maxillofac Implants* 1992;7(4):513-522
- Kaus TH, Sethi A: Sofortimplantation und Sofortbelastung von ANKYLOS-Implantaten in frische Extraktionsalveolen. Erste Ergebnisse. Wissenschaftliches Poster, 19. Meeting der Academy of Osseointegration, 18-20März 2004
- Körber KH, Blum M: Biostatische Analyse implantatgestützter Suprakonstruktionen. *Dent Implantol* 2006;10:258-267
- Krennmair G, Weinländer M, Krainhofer M, Piehslinger E: Implant-supported mandibular overdentures retained with ball or telescopic crown attachments: A 3-year prospective study. *Int J Prosthodont* 2006;19(2):164-170
- Mijiritsky E, Karas S: Removable partial denture design involving teeth and implants as an alternative to unsuccessful fixed therapy: a case report. *Implant Dent* 2004;13(2):218-222
- Morris HF, Ochi S, Crum P, Orenstein IH, Winkler S: Eine 6-jährige multidisziplinäre Multicenterstudie zu einem neuen und innovativen Implantatdesign. *J Oral Implantol* 2004;30(3):125-133
- Morris HF, Ochi S, Orenstein IH, Petrazzuolo V: Einflussfaktoren auf die Implantatstabilität während der Insertion und ihr Einfluss auf die Überlebensrate von ANKYLOS-Implantaten. *J Oral Implantol* 2004;30(3):162-170
- Morris HF, Ochi S, Rodriguez A, Lambert PM: Erhebung zur Patientenzufriedenheit für implantatgetragene Prothesen mit dem ANKYLOS-Implantatsystem. *J Oral Implantol* 2004;30(3):152-161
- Nentwig G-H: Das ANKYLOS-Implantatsystem. *J Oral Implantol* 2004;30(3):171-177
- Rinke S: Die strategische Pfeilervermehrung im stark reduzierten Restgebiss. Zwei klinische Falldarstellungen *Quintessenz* 2001;52(4):359-366
- Romanos GE: Der aktuelle Stand der Wissenschaft bei der Sofortbelastung von dentalen Implantaten. *J Oral Implantol* 2004;30(3):189-197
- Romanos GE, Nentwig G-H: Der Ersatz einzelner Molaren durch ein Implantatsystem mit progressivem Gewinde-design: Eine retrospektive klinische Studie. *Int J Oral Maxillofac Implants* 2000;15(6):831-836
- Romanos GE, Toh CG, Siar CH, Swaminathan D, Ong AH: Histologische und histomorphometrische Evaluation des periimplantären Knochens unter Sofortbelastung: Eine experimentelle Studie mit Macaca Fascicularis. *Int J Oral Maxillofac Implants* 2002;17(1):44-51
- Trimou G, Weigl P, Arnold R, Lee J-H, König A, Lauer H-C: Die effiziente Herstellung von implantat-gestützten Konusprothesen auf präfabrizierten Matrizen und Patrizen des ANKYLOS Systems. *Interdisziplin J Proth Zahnheilk* 2003;6(2):126-137
- Trimou G, Weigl P, Arnold R, Lee J-H, König A, Lauer H-C: Arbeitskonzept für eine präfabrizierte Konuskronen: Das SynCone-Abutment des ANKYLOS-Systems. Wissenschaftliches Poster, 19 Meeting der Academy of Osseointegration, 18-20.März 2004
- Weigl P: Neue prothetisch-restaurative Charakteristika des ANKYLOS-Implantatsystems. *J Oral Implantol* 2004;30(3):178-188
- Wenz HJ, Lehmann KM: A telescopic crown concept for the restoration of the partially edentulous arch: The Marburg double crown system. *Int J Prosthodont* 1998;11(6):541-550
- Yi SW, Carlsson GE, Ericsson I, Kim CK: Patient evaluation of treatment with fixed implant-supported partial dentures. *J Oral Rehabil* 2001;28(11):998-1002